

На правах рукописи

АКСЕНОВА Светлана Павловна

**МАГНИТНО-РЕЗОНАНСНАЯ ТОМОГРАФИЯ В ДИАГНОСТИКЕ И
МОНИТОРИНГЕ ЛЕЧЕНИЯ БОЛЬНЫХ С ОПУХОЛЕВЫМ
ПОРАЖЕНИЕМ ВЛАГАЛИЩА**

14.01.13 – Лучевая диагностика, лучевая терапия

14.01.12 – Онкология

АВТОРЕФЕРАТ

диссертации на соискание ученой степени

кандидата медицинских наук

Москва – 2017

Работа выполнена в Федеральном государственном бюджетном учреждении «Российский научный центр рентгенорадиологии» Министерства здравоохранения Российской Федерации (директор – академик РАН, профессор Солодкий В.А.)

Научные руководители:

- доктор медицинских наук, профессор **Нуднов Николай Васильевич**

- доктор медицинских наук **Крейнина Юлия Михайловна**

Официальные оппоненты:

Д.м.н., профессор **Синицын Валентин Евгеньевич**, ФГАУ «Лечебно-реабилитационный центр» Минздрава РФ, Центр лучевой диагностики, руководитель центра

Д.м.н **Паяниди Юлия Геннадьевна**, ФГБУ «Российский онкологический научный центр им. Н. Н. Блохина» Минздрава РФ, отделение гинекологии, старший научный сотрудник

Ведущая организация: Московский научно-исследовательский онкологический институт им. П.А. Герцена – филиал ФГБУ «Национальный медицинский исследовательский радиологический центр» Минздрава России

Защита состоится «24» апреля 2017 г. в 13.00 часов на заседании диссертационного Совета Д.208.081.01 при ФГБУ «Российский научный центр рентгенорадиологии» Министерства здравоохранения РФ по адресу: 117997, Москва, ул. Профсоюзная, д.86.

С диссертацией можно ознакомиться в библиотеке ФГБУ «Российский научный центр рентгенорадиологии» Министерства здравоохранения РФ по адресу: 117997, Москва, ул. Профсоюзная, д.86.

Автореферат разослан «___» марта 2017

Ученый секретарь диссертационного совета,
доктор медицинских наук, профессор

Цаллагова З.С.

ОБЩАЯ ХАРАКТЕРИСТИКА РАБОТЫ

Актуальность проблемы

Опухоли влагалища представляют собой одну из наиболее трудных для диагностики локализаций гинекологического рака, при этом первичные опухоли влагалища составляют по данным различных авторов не более 3–5% от всех случаев его опухолевого поражения (Туркевич Г.В., 2006). Опухолевое поражение влагалища при первичном раке шейки матки наблюдается в среднем в 35-37% случаев, при первичных раке тела матки и вульвы – в 10–15%, характеризуюсь непосредственным распространением опухоли на стенку влагалища и ее прорастанием (Бохман Я.В., 2002). Рецидивы с поражением влагалища после лечения опухолей женской репродуктивной системы наблюдаются в среднем у 25–40% леченых в зависимости от локализации первичной опухоли (Di Donato V., 2012).

Высокая частота мультицентрического и подслизистого инфильтративного роста опухолей влагалища, изменение анатомо-топографических взаимоотношений органов малого таза, фиброзные изменения тканей после первичного лечения затрудняют адекватную клиническую оценку распространенности процесса и визуализацию исследуемых структур. Все это приводит к позднему обнаружению патологии, которая диагностируется на начальных этапах лишь в 10-15% случаев (Gerbaulet A. 2002; Lilic V., 2010; Gadducci A., 2015).

Значимое снижение при поражении влагалища диагностической ценности ультразвукового исследования и рентгеновской компьютерной томографии определяет приоритетное использование в этих случаях магнитно-резонансной томографии как метода с высокой тканевой и пространственной разрешающей способностью (Гажонова В.Е., 2006; Давыдов М.И., 2009; Celic S., 2010).

Однако, отсутствие регламентированных протоколов МР-исследования, особенно у больных, перенесших лечение по поводу опухолевой патологии малого таза, снижает информативность метода и увеличивает до 25-30% частоту ошибок в оценке распространенности процесса во влагалище (Blecharz P, 2011, 2013). В тоже время, в целом ряде научных работ подчеркивается, что оптимизация

протокола МР-исследования, разработка специализированных методик внутривенного и внутривагитального контрастирования позволяет на 10-20% повысить информативность метода в первичной диагностике опухолей малого таза (Рубцова Н.А., 2013). Использование новых методик МРТ - диффузионно-взвешенного изображения, динамического контрастного усиления, позволяющих оценивать не только анатомическую структуру, но и физиологические процессы в тканях опухоли, - расширяет возможности использования полученных данных в оценке эффективности химиолучевой терапии (Zahra M. A., 2009; Harry V.N., 2010; Kim J. H., 2012; Park J. J., 2014).

Отсутствие принятого во всех лечебных учреждениях единого протокола исследования органов малого таза у женщин, включающего единый адекватный объем сканирования, приводит к снижению диагностической ценности метода. Учитывая вышеизложенное, требуется создание стандартизированных протоколов и алгоритмов при исследовании органов малого таза у женщин, в том числе с подозрением на опухолевое поражение влагалища.

Нерешенные вопросы, касающиеся разработки и оптимизации комплексного протокола МРТ в диагностике опухолевого поражения влагалища и оценке эффективности проведенного химиолучевого лечения у данной категории больных, и послужили посылком в выполнении данной работы.

Цель исследования

Оптимизация клинического использования МРТ органов малого таза для диагностики и мониторинга лечения больных с опухолевым поражением влагалища.

Задачи исследования

1. Уточнить семиотику опухолевого поражения влагалища по данным мультипараметрической МРТ.
2. Разработать оригинальную методику МРТ малого таза с использованием МР-совместимого эндовагинального аппликатора у больных с опухолевым поражением влагалища.

3. Определить информативность исследуемых методик МРТ в диагностике опухолевого поражения влагалища и оценке эффективности лечения больных с данной патологией.
4. Разработать комплексный МР-протокол малого таза для диагностики и мониторинга лечения больных с опухолевым поражением влагалища.
5. Разработать алгоритм МР-мониторинга лечения больных с опухолевым поражением влагалища.

Научная новизна

Впервые на достаточно большой группе больных определена информативность различных методик мультипараметрической МРТ малого таза в выявлении опухолевого поражения влагалища.

Разработан новый способ внутрисветного контрастирования влагалища с использованием эндовагинального МР-совместимого аппликатора.

Определена роль диффузионной МРТ и МРТ с динамическим контрастным усилением (ДКУ) в оценке эффективности химиолучевой терапии (ХЛТ) у больных с опухолевым поражением влагалища.

Определен оптимизированный набор импульсных последовательностей и режимов МРТ, на основании которого сформирован оригинальный протокол мультипараметрической МРТ малого таза для диагностики и мониторинга лечения больных с опухолевым поражением влагалища.

Предложен алгоритм МР-мониторинга лечения и последующего наблюдения больных с опухолевым поражением влагалища.

Практическая значимость работы

Разработан и апробирован протокол мультипараметрической МРТ органов малого таза у женщин для уточняющей и дифференциальной диагностики опухолей влагалища, повышающий эффективность выявления опухолевой и неопухолевой патологии малого таза.

Разработан и внедрен новый способ внутрисветного контрастирования влагалища с помощью эндовагинального МР-совместимого аппликатора, способствующий повышению диагностической ценности МРТ в выявлении опухолей влагалища и мониторинге лечения больных с данной патологией.

Использование мультипараметрической МРТ, в частности Т2ВИ, диффузионно-взвешенных изображений (ДВИ) и ДКУ, позволяет оценивать эффект проведенного химиолучевого лечения, особенно у пациенток с не визуализируемыми по данным других методов диагностики опухолями влагалища.

Предложен и обоснован алгоритм МР-мониторинга больных с опухолевым поражением влагалища в процессе химиолучевого лечения и последующего динамического наблюдения.

Основные положения, выносимые на защиту

1. Применение разработанного протокола мультипараметрической МРТ с набором определенных импульсных последовательностей (Т2ВИ с и без подавления сигнала от жировой ткани, Т1ВИ, диффузионно-взвешенное изображение, Т2ВИ и изображения с динамическим контрастным усилением с эндовагинальным аппликатором) повышает информативность метода в выявлении опухолевого поражения влагалища.
2. Волюметрические данные, измеряемые коэффициенты диффузии, кривые перфузии, полученные при мультипараметрической МРТ малого таза, можно использовать в качестве динамических критериев эффективности проведенного химиолучевого лечения у больных с опухолевым поражением влагалища в сравнении с первоначальными данными, полученными при МР-исследовании до начала лечения.

Внедрение результатов исследования в клиническую практику

Результаты исследования внедрены в повседневную клиническую работу научно-исследовательского отдела новых технологий и семиотики лучевой диагностики заболеваний органов и систем, а также отделения рентгеновской диагностики с кабинетами рентгеновской и магнитно-резонансной компьютерной томографии ФГБУ «Российского научного центра рентгенорадиологии» МЗ РФ.

Апробация результатов исследования

Материалы диссертации доложены и обсуждены на VIII Всероссийском национальном конгрессе лучевых диагностов и терапевтов «Радиология -2014» (г. Москва, май 2014), Конгрессе Российской ассоциации радиологов (г. Москва, ноября 2014), Конференции «Брахитерапия в лечении злокачественных

образований различных локализаций» (г. Москва, ноябрь 2014), заседании Московского общества медицинских радиологов (г. Москва, сентябрь 2015), научно-практической конференции ФГБУ «РНЦРР» Минздрава России (г. Москва, апрель 2016). Материалы диссертации в виде постерного доклада доложены на конференции 15th Biennial Meeting of the International Gynecologic Cancer Society (Мельбурн, ноябрь 2014) и конференции 3trd ESTRO Forum (Барселона, апрель 2015). Апробация диссертации состоялась на заседании научно-практической конференции и совета по апробациям кандидатских диссертаций ФГБУ «Российский научный центр рентгенорадиологии» Минздрава России 17 октября 2016г.

Публикации

По материалам диссертации опубликовано 11 печатных работ, из них 4 статьи в журналах, рекомендуемых ВАК РФ.

Объем и структура диссертации

Диссертация построена по классической схеме, изложена на 160 страницах машинописного текста, состоит из оглавления, списка применяемых сокращений, введения, 4 глав, заключения, выводов, практических рекомендаций, приложения и списка литературы, включающего 172 источника, из них 46 работ отечественных и 126 зарубежных авторов, текст иллюстрирован 53 рисунками, 26 таблицами.

Содержание работы

Материалы и методы исследования

В исследование была включена 141 пациентка с подозрением на опухолевое поражение влагалища. Набор материала проводился в научно-исследовательском отделе новых технологий и семиотики лучевой диагностики заболеваний органов и систем ФГБУ «РНЦРР» Минздрава России в период с июня 2013 г. по февраль 2015 г.

Пациентки включались в исследование со дня проведения первого МР-исследования, назначенного по поводу подозрения опухолевого поражения влагалища. Пациентки, опухолевое поражение влагалища у которых не было выявлено, наблюдались в течение всего времени проведения исследования. В случае выявления опухолевого поражения влагалища пациентке по возможности

проводили лечение с дальнейшим наблюдением и контролем с использованием МРТ.

По результатам проведенной работы все женщины были разделены на две группы. В *первую группу* вошли пациентки с выявленным опухолевым поражением влагалища – 96 человек. Во *вторую группу* вошли 45 человек, у которых данных за опухолевое поражение влагалища получено не было. Всем больным с опухолевым поражением влагалища проводилось химиолучевое лечение, у 26 пациенток в рамках второго этапа лечения было проведено хирургическое лечение. Во всех случаях в качестве «золотого стандарта» для расчета показателей диагностической эффективности МРТ были использованы результаты морфологических исследований.

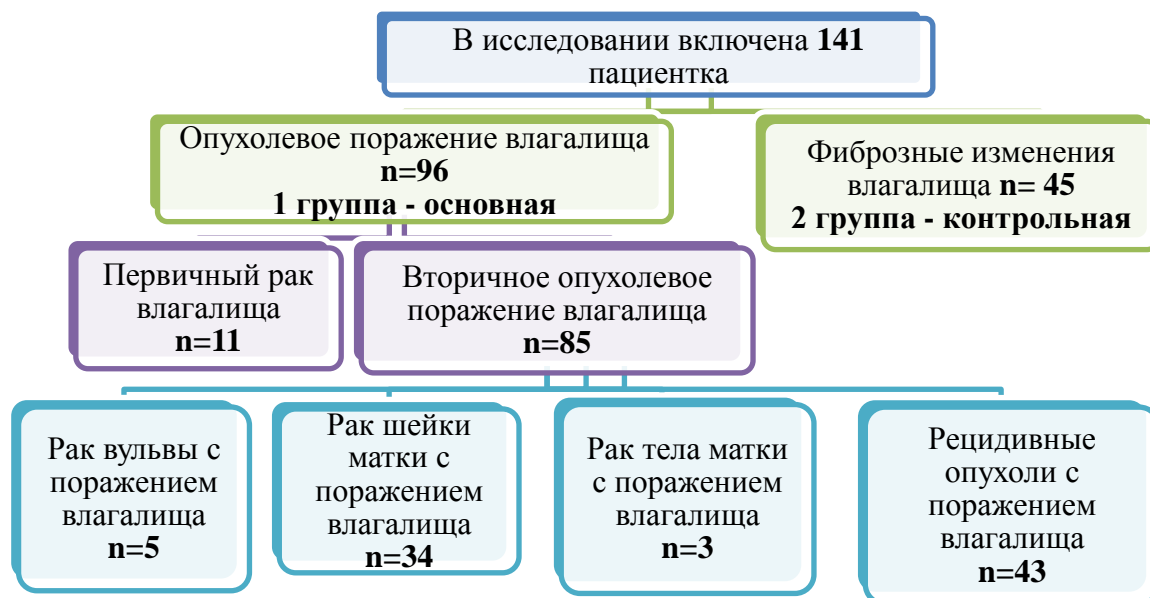

Рисунок 1. Распределение больных в соответствии с нозологией заболевания (по данным морфологического исследования).

Первая часть исследования была направлена на изучение информативности исследуемых методик МРТ в первичной диагностике опухолевого поражения влагалища. Для этого были сформированы 4 протокола исследования органов малого таза (табл. 1).

Всем пациенткам (n=141), включенным в исследование, была проведена МРТ в объеме протокола 1. МР-исследование в объеме протокола 1 и 2 проведено 124 (87,9%) больным. Контрастирование влагалища с помощью эндовагинального МР-совместимого аппликатора было проведено 103 (73%) пациенткам в рамках протокола 3.

Таблица 1*Сравниваемые протоколы МР-исследования органов малого таза*

Протокол	Ориентация и вид ИП	n
1	Sg T1, Sg T2, Cor T2, Ax T2 FOV max, Ax T2 fat sat, Ax T1	141
2	Sg T1, Sg T2, Cor T2, Ax T2 FOV max, Ax T2 fat sat, Ax T1 + DWI b=1000	124
3	Sg T1, Sg T2, Cor T2, Ax T2 FOV max, Ax T2 fat sat, Ax T1, DWI b=1000 + Ax T2 FOV max applicator	103
4	Sg T1, Sg T2, Cor T2, Ax T2 FOV max, Ax T2 fat sat, Ax T1, DWI b=1000, Ax T2 FOV max applicator + Ax dynamic + C+applicator	100

Полное комплексное МР-исследование в рамках протокол 4 проведено 100 (70,9%) пациенткам. Распределение пациенток по изучаемым протоколам МРТ малого таза в зависимости от диагноза представлено в таблице 2.

Таблица 2*Распределение пациенток по протоколам МРТ в зависимости от диагноза*

Протокол	ПРВ	РВу	РШМ, РЭ	Рец.	Фиб.	Итого
1	11	5	37	43	45	141
2	10	4	25	43	42	124
3	10	4	21	34	34	103
4	10	4	20	34	32	100

Примечание: ПРВ - первичный рак влагалища, РВу – рак вульвы с поражением влагалища, РШМ, РЭ – первичный рак шейки и тела матки с поражением влагалища, Рец. - рецидивные опухоли с поражением влагалища, Фиб. – фиброзные изменения влагалища.

Вторая часть исследования была направлена на изучение информативности исследуемых методик МРТ в оценке эффективности лечения больных с опухолевым поражением влагалища. С этой целью у каждой из 52 пациенток, входивших в настоящее исследование и проходивших специализированное противоопухолевое лечение в отделении контактной лучевой терапии ФГБУ «РНЦРР» Минздрава России, МРТ по всем вышеописанным протоколам было проведено троекратно: до начала лечения, в процессе и в сроки от 2 до 12 недель после окончания лечения (табл. 3).

Таблица 3

Распределение пациенток, прошедших МРТ с целью оценки эффективности химиолучевого лечения, в зависимости от диагноза

Протокол	ПРВ	РВу	РШМ, РЭ	Рец.	ИТОГО
1,2,3,4	10 (19,2%)	4 (7,8%)	14 (26,9%)	24 (46,1%)	52 (100%)

Примечание: ПРВ - первичный рак влагалища, РВу – рак вульвы с поражением влагалища, РШМ, РЭ – первичный рак шейки и тела матки с поражением влагалища, Рец. - рецидивные опухоли с поражением влагалища.

МРТ в рамках динамического наблюдения была проведена 90 (63,8%) пациенткам с опухолевым поражением влагалища в различные сроки после окончания лучевой терапии.

МР-исследования выполнялись на магнитно-резонансном томографе Toshiba Vantage Atlas, 1,5 Т. Для внутривенного ДКУ нами использовались растворы неионных парамагнитных контрастных средств на основе солей гадолиния. С целью расправления физиологической складчатости и обозначения просвета влагалища мы вводили эндовагинальный МР-совместимый аппликатор, который представлял собой стерильный пластиковый цилиндр диаметром 14 мм, использующийся в гинекологии для однократного введения геля Метрогил (рег. №: П N011666/04 от 14.07.09) (рис. 2).



Рисунок 2. Внутривлагалищный эндовагинальный МР-совместимый аппликатор.

С целью визуализации нижней трети влагалища, которая не попадает в поле обзора при разметке стандартных Т2ВИ в аксиальной плоскости, в исследовании использовалась разметка Т2ВИ с большим полем обзора (FOV= 50 x 30 см) и толщиной среза не более 4 мм, при которой верхний край поля находился на уровне тела позвонка S1 - крестцового мыса, нижняя граница захватывала ягодичную складку. При таком планировании в зону исследования входили органы малого таза, влагалище, вульва и ткани промежности. Все аксиальные и коронарные проекции, описанные выше, размечались перпендикулярно и

параллельно оси влагалища с целью минимизации частичного объемного эффекта. Если у влагалища невозможно было выявить единой оси, к примеру, при значимой ее девиации или пролапсе стенок влагалища, то разметка производилась строго перпендикулярно.

Диффузионно-взвешенное изображение (DWI) в аксиальной плоскости с разметкой на область таза в нашем исследовании осуществлялось с фактором диффузии (b) равным 1000 с/мм^2 (FOV= 24 см, ST= 6 мм).

После проведения вышеописанных импульсных последовательностей (ИП) проводилось введение аппликатора во влагалище. Показанием к проведению исследования с аппликатором явилось уточнение состояния стенок влагалища в рамках исследования информативности МР-протоколов 3 и 4. Решение о проведении исследования с аппликатором принималось врачом-рентгенологом после тщательного анализа клинических данных из стационарных и амбулаторных карт больных, анализа заключения о ручном влагалищном исследовании, проведенном накануне врачом-гинекологом и поиска противопоказаний к проведению исследования. Противопоказаниями к проведению исследования с аппликатором были: распад опухоли, кровотечение из опухоли, большой объем опухоли, выраженный фиброз стенок влагалища с невозможностью введения аппликатора, отказ пациентки от проведения исследования по личным соображениям. После проведения основных ИП и обязательного анализа состояния стенок влагалища и поиска противопоказаний к введению аппликатора по данным проведенного нативного исследования врачом рентгенологом проводилась постановка эндовагинального аппликатора (ЭА). Одновременно лаборантом осуществлялась катетеризация кубитальной вены с целью последующего динамического контрастирования. После постановки ЭА производился повтор Т2ВИ в аксиальной плоскости с большим полем обзора и проводилось динамическое контрастное усиление.

Динамическое контрастное усиление, получаемое с помощью ИП FFE 3D (fast field echo 3D, поле обзора 35x45 см), выполнялось в аксиальной плоскости и состояло из 5-ти фаз. Первая фаза включала проведение нативного исследования зоны интереса. Сканирование в артериальную фазу исследования производилось с задержкой около 25-30 с. после введения парамагнетика, венозная – с задержкой в

60-80 с., отсроченная - с задержкой в 120 с., поздняя отсроченная – с задержкой в 240 с.

Оценка МР-данных каждого исследуемого протокола производилась по 5-ти бальной шкале, где 1 соответствовала данным – заболевание (опухолевое поражение влагалища) точно отсутствует, 2 - вероятно отсутствует, 3 - неопределенные данные, 4 - вероятно присутствует, 5 - точно присутствует. При анализе диагностической ценности каждого протокола только балл 4 и 5 считались положительными, то есть заболевание присутствует. Присвоенные баллы 1, 2 и 3 соответствовали отрицательным данным.

Оценка эффективности проводимого лечения на МР-томограммах включала оценку линейных размеров и объемов опухоли, анализ измеряемого коэффициента диффузии (ИКД) в участке опухоли на ДВИ и характер накопления парамагнетика при ДКУ.

Для оценки информативности каждого протокола в первичной диагностике опухолевого поражения влагалища и оценке эффективности проводимого лечения была рассчитана чувствительность, специфичность, точность, прогностическая ценность положительного и отрицательного результата. Помимо этого, был проведен ROC-анализ с построением ROC-кривой и расчетом площади под ней (AUC) для каждого протокола исследования. Различия в оценках между площадями под кривой (AUC) были протестированы на значимость путем Кокран Q теста. Любые два набора AUC, чувствительности и специфичности были протестированы с использованием теста МакНемара с поправкой Бонферрони. При анализе значение p менее 0,05 принималось за статистически значимое различие. Статистический анализ проводился с использованием пакета программ SPSS Statistics (версия 17.0).

Результаты собственных исследований

МР–семиотика первичного и вторичного опухолевого поражения влагалища до начала лечения у пациенток 1 группы наблюдения

По данным проведенного исследования опухолевое поражение влагалища установлено у 96 (68,1%) пациенток, при этом наибольшее число случаев составило вторичное опухолевое поражение органа – 85 (88,5%) наблюдений. По данным ИП, проведенных в рамках протокола 1, оптимальными для визуализации

структуры и контуров опухолей влагалища в нашем исследовании явились Т2ВИ без и с подавлением сигнала от жировой ткани. Так, на Т2ВИ у всех пациенток (100%) опухоль до лечения определялась как участок измененного МР-сигнала от умеренно повышенного до повышенного (относительно мышечной ткани). При визуализации на Т1ВИ интенсивность сигнала опухоли в 96% случаев соответствовала интенсивности сигнала мышечной ткани. МР-семиотика опухолевого поражения влагалища с инвазией мышечной стенки характеризовалась нарушением послойной дифференцировки его стенки в виде отсутствия на всех ИП гипоинтенсивного четкого контура мышечного слоя. Тяжистость паракольпийной клетчатки определялась при распространении процесса на окружающую жировую клетчатку. При прямом распространении опухоли с вульвы и матки на влагалище интенсивность сигнала от изменённой стенки влагалища соответствовала МР-сигналу первичной опухоли. Критерием интактности мочевого пузыря, уретры и прямой кишки явилось наличие четко прослеживаемой жировой прослойки между измененной стенкой влагалища и окружающими тканями. Наиболее информативным для оценки этого критерия явился комплексный анализ Т2, Т1ВИ в сагиттальной проекции и использование аксиальной проекции, ориентированной перпендикулярно оси влагалища.

Использование ДВИ в нашем исследовании позволяло четко определить контуры опухоли в 75% наблюдений. Сниженная диффузия, характерная для опухолевой ткани, способствовала хорошей визуализации границ опухоли на изотропных изображениях ввиду контрастности, обусловленной гиперинтенсивным МР-сигналом опухоли. Применение ДВИ в 85% случаев позволяло провести дифференциальный диагноз и своевременно диагностировать опухолевое поражение влагалища.

Наиболее трудной для визуализации и МР-оценки в нашем исследовании явилась нижняя треть влагалища ввиду ее более выраженной продольной складчатости и значимой девиации в силу особенностей индивидуального строения. Предложенные нами протоколы и условия сканирования, в частности использование широкой разметки, обеспечивали 100% визуализацию всех структур таза, включая н/3 влагалища, частота поражения которого в нашем исследовании составила 20,2% наблюдений. При использовании типичных последовательностей из-за складчатости стенки н/3 влагалища в проекции уретры

часто визуализировалась зона измененного МР-сигнала, создающая ощущение вовлечения ее в инфильтративный процесс. Введение аппликатора позволяло дополнительно в 15% уточнить локализацию опухоли, в том числе высказаться об интактности тканей уретры (рис. 3).

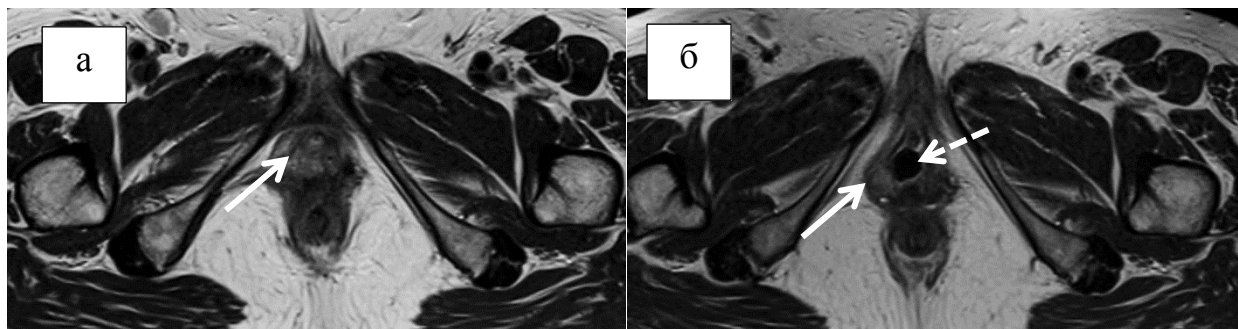


Рисунок 3. МР-томограммы ПРВ с распространением на вульву: а - T2ВИ в аксиальной плоскости; б - T2ВИ в аксиальной плоскости с ЭА. Опухоль отмечена сплошной стрелкой, аппликатор отмечен пунктирной стрелкой.

Хорошие результаты были получены при анализе пациенток с подозрением на поражение купола культи влагалища (n=88, 62,4%). Аппликатор заполнял полость влагалища и в умеренной степени расправлял свод культи, который нередко проседал, создавая впечатление его утолщения при анализе ИП без ЭА. Использование аппликатора к тому же позволяло более четко определить локализацию и протяженность заболевания, так как он сам являлся дополнительной меткой.

При ДКУ в обильно васкуляризованных опухолях отмечалось раннее накопление контрастного препарата (КП) – с 40 секунды. Выраженное повышение интенсивности МР-сигнала от слизистой оболочки и окружающих венозных сплетений влагалища затрудняло визуализацию патологического накопления КП в зоне опухоли. Благодаря ЭА и расправлению складчатости влагалища в процессе возникала возможность детальной визуализации стенок н/3 влагалища при ДКУ.

МР-семиотика фиброзных изменений влагалища и малого таза у пациенток 2 группы наблюдения (контрольной)

Основой для дифференциальной диагностики явились результаты комплексного МР-исследования 45 (31,9%) пациенток, у которых не было установлено опухолевого поражения влагалища, но были выявлены фиброзные изменения в малом тазу. В процессе мониторинга изменения в виде

фиброзирования тканей купола культы влагалища определялись в 51,9% наблюдений, фиброзное утолщение стенок влагалища с сужением его просвета – в 18,5%, длительный отек тканей влагалища – в 73,3% случаев. При этом у 12 (26,6%) больных с клинически выраженным фиброзом и стриктурами стенок влагалища, сопровождавшимися диспареунией, сухостью и повышенной кровоточивостью тканей влагалища, даже возможности осмотра были ограничены, а МРТ явилась практически единственным полноценным методом дифференциальной диагностики.

Особую трудность составляла дифференциальная диагностика фиброзных изменений и отека в куполе культы влагалища с начальными проявлениями продолженного роста опухоли, что было определено при анализе T2 ВИ в 68% наблюдений, T2fatsat в 74% случаев, ДВИ в 80% наблюдений, динамического контрастного усиления у 85% исследованных. МР-семиотика фиброзных изменений купола культы влагалища характеризовалась наличием зоны гипоинтенсивного МР-сигнала в T2 и T1ВИ вокруг тканей культы, отсутствием признаков нарушения скорости диффузии и накоплением КП преимущественно в венозную и отсроченную фазу ДКУ. При рецидиве опухоли в культе влагалища в 95% наблюдений определялось асимметричное утолщение рубца, появление на фоне гипоинтенсивных фиброзных тканей зоны повышенного МР-сигнала в T2 ВИ и T2fatsat, характеризующейся ограниченной диффузией на DWI и интенсивным накоплением парамагнетика в артериальную и венозную фазы динамического контрастного усиления.

Информативность исследуемых протоколов МРТ малого таза в первичной диагностике опухолевого поражения влагалища и оценке эффективности ХЛТ

При анализе информативности исследуемых протоколов МРТ в первичной диагностике опухолевого поражения влагалища чувствительность метода по протоколу 1 составила 75%, специфичность 64,4%, точность 71,6% (табл. 4). Иными словами, включаемый в протокол 1 минимальный набор ИП позволяет лишь констатировать факт наличия изменений во влагалище, но интерпретация и однозначная их оценка крайне затруднительны. Включение в протокол ДВИ (протокол 2) повышает чувствительность метода на 4,3%, а специфичность и точность МРТ на 23,7% и 10,6% соответственно. Таким образом, использование ДВИ позволяет не только локализовать процесс во влагалище, но и провести

дифференциальную диагностику между опухолевым и неопухолевым его поражением. Значимое, относительно остальных протоколов повышение показателей информативности МРТ по протоколу 4 – чувствительности до 93%, специфичности – до 94%, точности - до 93% свидетельствует о целесообразности приоритетного использования мультипараметрического МР-исследования в первичной диагностике опухолевого поражения влагалища.

Таблица 4

Показатели информативности МРТ по исследуемым протоколам в первичной диагностике опухолевого поражения влагалища

<i>Протокол</i>	<i>Чувствительность (%)</i>	<i>Специфичность (%)</i>	<i>Точность (%)</i>	<i>ПЦПР (%)</i>	<i>ПЦОР (%)</i>	<i>AUC</i>
1 (n=141)	75 (72/96)	64,4 (29/45)	71,6 (101/141)	81,8	54,7	0,834
2 (n=124)	79,3 (65/82)	88,1 (37/42)	82,2 (102/124)	92,8	68,5	0,951
3 (n=103)	79,7 (55/69)	88,2 (30/34)	82,5 (85/103)	93,2	68,1	0,962
4 (n=100)	92,6 (63/68)	93,7 (30/32)	93 (93/100)	96,9	85,7	0,980

На основании полученных ROC-кривых можно утверждать, что у пациенток до лечения значение площади под ROC-кривой (AUC) протоколов 1, 2, 3, 4 статистически различаются внутри группы ($p < 0,001$) (рис. 4а, табл. 4). Исходя из полученных данных специфичность и AUC протокола 2 выше, чем у протокола 1 ($p=0,00257$, $p=0,00137$ соответственно). Чувствительность, специфичность и AUC протокола 3 более значима, чем протокола 1 ($p=0,00937$, $p=0,00766$, $p=0,00029$ соответственно). Существенная и достоверная разница получена между всеми показателями информативности протокола 4 относительно протокола 1 (чувствительность - $p=0,00006$, специфичность - $p=0,00443$, AUC - $p=0,00000$).

В рамках второй части исследования, направленного на оценку эффективности ХЛЛ 52 пациенток с опухолевым поражением влагалища, по данным морфологического исследования, проведенного после окончания лечения, у 41 (79%) пациентки опухолевого поражения установлено не было. У 8 (15%) женщин определялся частичный ответ опухоли на проведенное ХЛЛ, у 3 (6%) больных выявлена стабилизация процесса во влагалище.

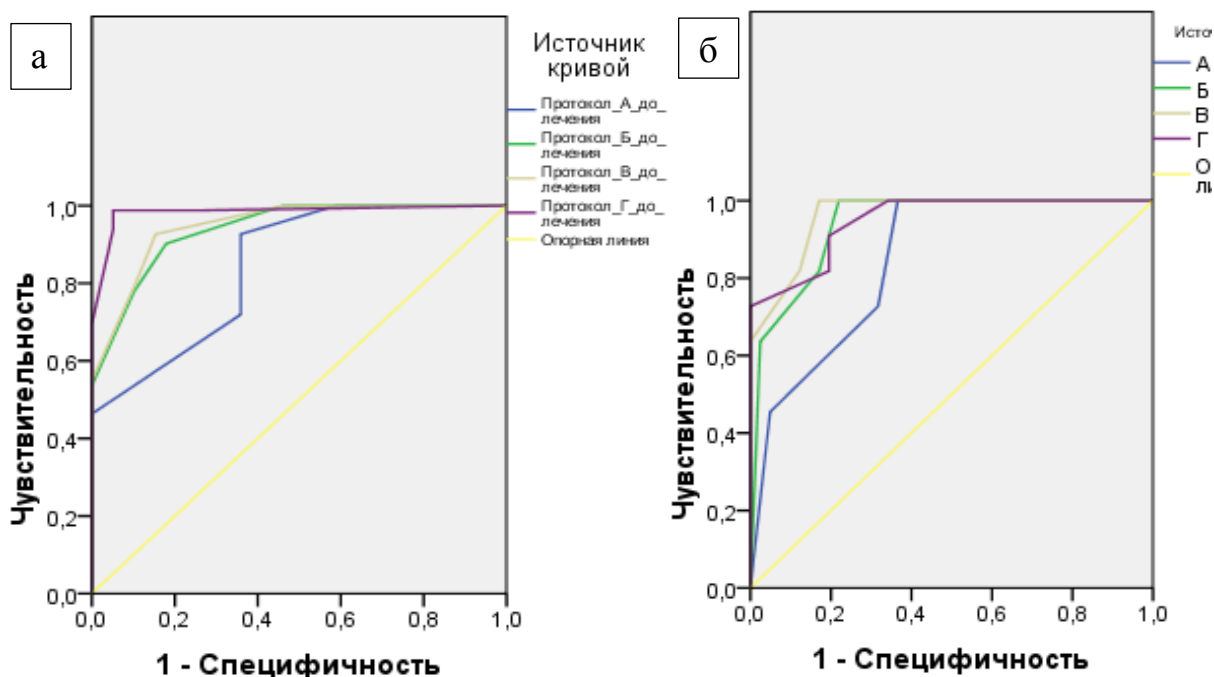


Рисунок 4. Графики информативности МРТ по исследуемым протоколам 1(А), 2(Б), 3(В), 4(Г) (ROC-кривые): а - в первичной диагностике опухолевого поражения влагалища; б – в диагностике остаточной опухоли у больных после ХЛТ.

При контрольном МР-исследовании отмечалась выраженная регрессия объема опухоли более 50% уже после первого этапа лечения, а после его окончания - в среднем на 75%, что коррелировало с клиническими данными. При анализе параметров диффузии определились значения ИКД в ткани опухоли до и после лечения. ИКД до лечения в среднем составил $1,059 \text{ мм}^2/\text{с} \times 10^{-3}$ (при разбросе от 0,62 до $1,65 \text{ мм}^2/\text{с} \times 10^{-3}$), после лечения – $1,825 \text{ мм}^2/\text{с} \times 10^{-3}$ (при разбросе от 1,05- $2,67 \text{ мм}^2/\text{с} \times 10^{-3}$). Таким образом установлено, что у всех пациенток отмечался подъем значений ИКД после проведенного лечения в среднем на 42%. Ввиду неоднозначной интерпретации результатов ИКД пограничной зоны ($1,05$ до $1,70 \text{ мм}^2/\text{с} \times 10^{-3}$) использовать этот показатель самостоятельно, то есть без сравнения с первоначальными данными, не целесообразно из-за довольно обширного разброса показателей ИКД.

При анализе параметров перфузии в опухоли производилось сравнение кривых перфузии. До лечения кривая имеет область подъема, пика накопления контраста в районе 80 секунды от начала исследования и довольно резкий спад накопления, отражающий патологический характер неоангиогенеза опухоли. График перфузии в опухоли после лечения отличается наличием плато в районе 180-240 секунды, которое появляется в связи с замещением опухолевой ткани

фиброзной, характеризующейся замедленным выведением КП. В случаях, когда по данным клинического осмотра и гистологического исследования было диагностировано полное излечение, в области ранее визуализируемой опухоли сохранялось патологическое накопление парамагнетика, что затрудняло дифференциальную диагностику и способствовало трактовке случаев как ложноположительных.

Расчет информативности методик МРТ в оценке эффективности противоопухолевого лечения показал, что добавление ДВИ и Т2ВИ с эндовагинальным аппликатором к протоколу 1 повышает чувствительность метода на 9,1%, специфичность на 24,4%. Использование ДКУ в сроки до 12 недель после окончания лечения привело к снижению специфичности метода до 80,5% (табл. 5, рис. 4б). Исходя из полученных данных, специфичность и AUC протокола 3 достоверно лучше, чем у протокола 1 ($p=0,01333$, $p=0,02650$ соответственно).

Таблица 5

Показатели информативности МРТ по исследуемым протоколам в диагностике остаточного опухолевого поражения влагалища

Протокол	Чувствительность (%)	Специфичность (%)	Точность (%)	ПЦПР (%)	ПЦОР (%)	AUC
1 (n=52)	72,7 (8/11)	68,3 (28/41)	69,2 (36/52)	38,1	90,3	0,846
2 (n=52)	81,8 (9/11)	87,8 (36/41)	86,5 (45/52)	64,3	94,7	0,939
3 (n=52)	81,8 (9/11)	92,7 (38/41)	90,4 (47/52)	75	95	0,962
4 (n=52)	90,9 (10/11)	80,5 (33/41)	82,7 (43/52)	55,5	97,0	0,949

На основании анализа МР-исследований, проведенных в процессе и после окончания лучевого лечения, а также учета времени появления и разрешения лучевых реакций нами был сформирован алгоритм МР-мониторинга больных с опухолевым поражением влагалища (рис. 5).

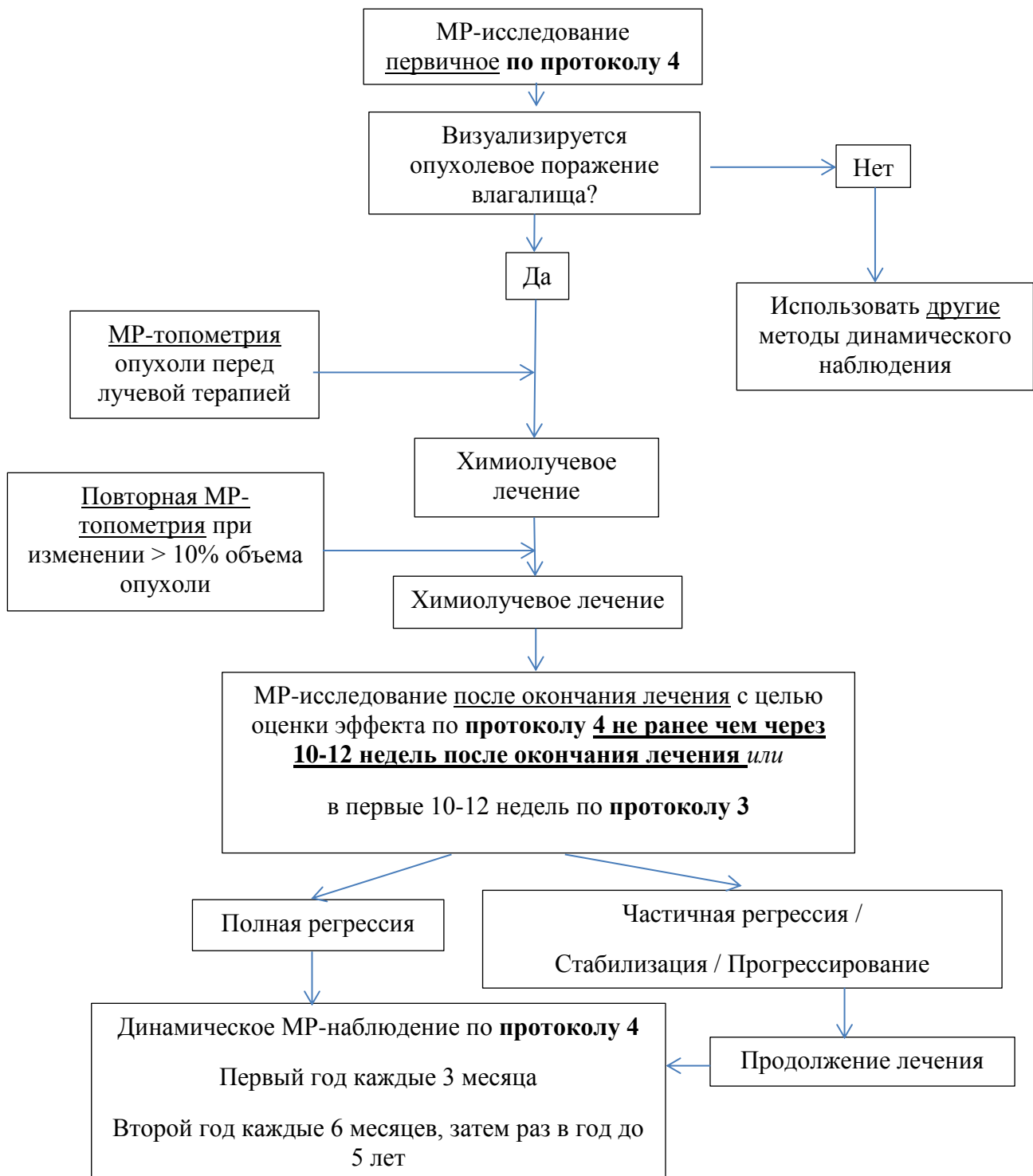


Рисунок 5. Алгоритм МР-мониторинга химиолучевого лечения больных с опухолевым поражением влагалища.

Таким образом, внедрение в повседневную практику врачей рентгенологов и онкологов разработанного протокола МР-исследования и алгоритма МР-мониторинга больных с опухолевым поражением влагалища позволит повысить общую информативность метода, снизит частоту неправильного определения стадии болезни, позволит вовремя выявить прогрессирование процесса.

Выводы

1. По данным мультипараметрической магнитно-резонансной томографии семиотическими признаками опухолевого поражения влагалища являются: наличие объемного солидного образования в проекции стенки влагалища и окружающей паравагинальной клетчатке, характеризующегося гиперинтенсивным МР-сигналом на Т2ВИ, гиперинтенсивным МР-сигналом на изотропных изображениях (ДВИ с b-фактором 1000 s/mm^2) и пониженным МР-сигналом на ADC-картах со средними значениями ИКД $1,059 \text{ мм}^2/\text{с} \times 10^{-3}$, патологическим типом накопления контрастного препарата на графике изменения интенсивности МР-сигнала во времени при ДКУ.
2. Применение разработанного протокола мультипараметрической МРТ (протокол 4) для исследования малого таза с набором оптимальных импульсных последовательностей (Т2ВИ, Т1ВИ, Т2fatsatВИ, ДВИ, Т2ВИ с эндовагинальным аппликатором и ДКУ с эндовагинальным аппликатором) повышает чувствительность протокола 1 в первичной диагностике опухолевого поражения влагалища на 17,6%, специфичность на 29,3% (информативность протокола 4: чувствительность - 92,6%, специфичность - 93,7%, точность - 93%, ПЦПР - 96,9%, ПЦОР - 85,7%).
3. Включение в протокол 1 диффузионно-взвешенного изображения и Т2 взвешенного изображения с эндовагинальным аппликатором (протокол 3) позволяет существенно повысить информативность метода в оценке эффективности лечения опухолей влагалища (информативность протокола 3: чувствительность - 81,8%, специфичность - 92,7%, точность - 90,4%, ПЦПР - 75%, ПЦОР - 95%).
4. Сформулированный протокол мультипараметрической МРТ (протокол 4) с широким полем обзора и ориентацией аксиальных и коронарных срезов перпендикулярно и параллельно оси влагалища позволяет визуализировать стенку влагалища на всем протяжении, оценивать размеры и динамику опухолевого процесса в ходе специализированного лечения и на всех этапах динамического наблюдения. Применение динамического контрастного усиления в протоколе мультипараметрической МРТ в процессе или в первые 10-12 недель после окончания лучевой терапии по поводу опухолей

влагалища нецелесообразно ввиду значимого снижения специфичности метода в оценке остаточной опухоли.

5. Использование предложенного алгоритма МР-мониторинга химиолучевого лечения, с обязательным соблюдением сроков контрольного МР-исследования, позволило унифицировать подход к диагностике и динамическому наблюдению пациенток с опухолевым поражением влагалища.

Практические рекомендации

1. Для дифференциальной диагностики фиброзных изменений и начальных проявлений продолженного роста и рецидивов опухолей женской репродуктивной системы с поражением купола культи влагалища требуется комплексный анализ T2ВИ, T2fatsatВИ, ДВИ, ДКУ.
2. Использование эндовагинального аппликатора позволяет четче локализовать патологический процесс в стенке влагалища при первичной диагностике и мониторинге лечения больных с опухолевым поражением влагалища.
3. Измеряемые волюметрические параметры опухоли, коэффициенты диффузии, пиковые значения и характер кривой перфузии в тканях опухоли можно использовать в качестве критериев оценки эффективности ХЛЛ только в сравнении с первичными данными, полученными до лечения.
4. Проведение контрольного МР-исследования по протоколу 4 в рамках мониторинга лечения больных с опухолевым поражением влагалища должно проводиться не ранее, чем через 10-12 недель после окончания лучевого лечения с целью снижения ложноположительных результатов и повышения специфичности мультипараметрической МРТ. При необходимости проведения МР-исследования в процессе или в первые 3 месяца после окончания лечения можно ограничиться проведением исследования в объеме протокола 3.

Список работ, опубликованных по теме диссертации:

1. **Бурнашкина, С.П.** Актуальные вопросы реабилитации больных раком шейки и тела матки после лучевой терапии расширенного объема / Ю.М. Крейнина, В.А. Титова, Л.Н. Шевченко, А.Р. Иксанова, **С.П. Бурнашкина** // Онкогинекология. – 2013. - № 4. – С. 20-30.
2. **Бурнашкина, С.П.** Возможности магнитно-резонансной томографии в уточняющей диагностике опухолевого поражения влагалища / Н.В. Нуднов, Ю.М. Крейнина, **С.П. Бурнашкина** // Электронный Журнал Лучевой Диагностики. – 2014. - Том 3. - № 2. – С. 325-326.
3. **Аксенова, С.П.** Магнитно-резонансная томография как метод диагностики и мониторинга больных гинекологическим раком с опухолевым поражением влагалища / **С.П. Аксенова**, Н.В. Нуднов, Ю.М. Крейнина // Сборник научных работ Конгресса российской ассоциации радиологов. -2014.- С. 20-22.
4. **Burnashkina, S.P.** Capabilities of new complex pelvic MRI examination in vagina neoplastic lesion diagnosis and treatment planning / J. Kreynina, **S.P. Burnashkina**, N.V. Nudnov, V.A. Solodky // 15th Biennial Meeting of the International Gynecologic Cancer Society, Melbourne, Australia, November 8-11, 2014.- Volume 24. -Supplement 4. - P. 1109-1110.
5. **Аксенова, С.П.** Значение комплексного магнитно-резонансного исследования органов малого таза для дифференциальной диагностики опухолевого поражения влагалища у больных гинекологическим раком различных локализаций / Ю.М. Крейнина, **С.П. Аксенова**, Н.В. Нуднов // Материалы конференции ОСОРС «Актуальные вопросы женского здоровья», Москва, 2014. - С. 58.
6. **Аксенова, С.П.** Комплексное магнитно-резонансное исследование органов малого таза в уточняющей диагностике и мониторинге брахитерапии опухолей влагалища / Н.В. Нуднов, Ю.М. Крейнина, **С.П. Аксенова** // Сборник тезисов научно-практической конференции Брахитерапия в лечении злокачественных новообразований различных локализаций, Москва, 2014. - С. 31-32.

7. **Аксенова, С.П.** Магнитно-резонансная томография в диагностике вторичного опухолевого поражения влагалища / Н.В. Нуднов, **С.П. Аксенова**, Ю.М. Крейнина, П.М. Котляров // Вестник рентгенологии и радиологии. – 2015. - № 3. - С. 37-46.
8. **Аксенова, С.П.** Мультипараметрическая магнитно-резонансная томография в диагностике метастатического поражения влагалища / **С.П. Аксенова**, Н.В. Нуднов, П.М. Котляров, Ю.М. Крейнина // Российский электронный журнал лучевой диагностики. - 2015. - Т. 5.- № 2.- С. 198.
9. **Аксенова, С.П.** Возможности магнитно-резонансной томографии в диагностике метастатического поражения влагалища / **С.П. Аксенова**, Н.В. Нуднов, П.М. Котляров, Ю.М. Крейнина //Сборник научных работ VIII Международного неевского радиологического форума-2015, Санкт-Петербург: ЭЛБИ-СПб, 2015. - С. 16-18.
10. **Аксенова, С.П.** Комплексное магнитно-резонансное исследование в дифференциальной диагностике опухолевого и неопухолевого поражения влагалища / **С.П. Аксенова**, Н.В. Нуднов, Ю.М. Крейнина// Медицинская визуализация. – 2015. - № 4. – С. 131-141.
11. **Аксенова, С.П.** Мультипараметрическая магнитно-резонансная томография органов малого таза в уточняющей диагностике и мониторинге брахитерапии опухолей влагалища / Ю.М. Крейнина, Н.В. Нуднов, **С.П. Аксенова** // Трудный пациент. – 2016. - № 2-3. - Том 14. - С. 27-34.

Список сокращений

AUC – область под кривой ROC

ДВИ – магнитно-резонансная томография с диффузионно-взвешенным изображением

ДКУ – магнитно-резонансная томография с динамическим контрастным усилением

ИКД (ADC-value) – измеряемый коэффициент диффузии (мм/сек)

ИП – импульсная последовательность

КП – контрастный препарат

ПРВ - первичный рак влагалища

ПЦПР – предсказательная ценность положительного результата

ПЦОР – предсказательная ценность отрицательного результата

РШМ - рак шейки матки

T1ВИ – T1-взвешенные изображения

T2fatsatВИ - T2-взвешенные изображения с подавлением сигнала от жировой ткани

T2ВИ - T2-взвешенные изображения

ХЛТ - химиолучевая терапия

ЭА – эндовагинальный аппликатор